

· 论著 ·

苦碟子注射液预处理对急性缺血性脑卒中后脑缺血再灌注损伤血瘀毒损证模型大鼠神经功能及海马神经元的影响研究

马瑞雪¹, 张綦慧²

【摘要】 背景 急性缺血性脑卒中(AIS)后脑缺血再灌注损伤血瘀毒损证患者的神经功能具有不可逆的脑缺血再灌注损伤,因此探讨苦碟子注射液预处理对其神经功能及海马神经元的影响具有一定价值。目的 分析苦碟子注射液预处理对 AIS 后脑缺血再灌注损伤血瘀毒损证模型大鼠神经功能及海马神经元的影响。方法 本研究时间为 2020 年 10 月至 2021 年 2 月。采用随机数字表法将 64 只 SPF 级成年雄性 Wistar 大鼠分为假手术组、模型组和治疗组,每组 18 只,余 10 只备用。治疗组构建 AIS 后脑缺血再灌注损伤血瘀毒损证模型,并进行苦碟子注射液预处理。模型组构建 AIS 后脑缺血再灌注损伤血瘀毒损证模型,不进行苦碟子注射液预处理。假手术组不构建 AIS 后脑缺血再灌注损伤血瘀毒损证模型。观察各组大鼠整个实验过程中的症状、体征;分别于造模后 1、3、6、24、72 h 及 7 d 选取各组大鼠 4 只,评估其 Zea Longa 评分以观察其神经功能缺损情况;分别于造模后 1、3、6、24、72 h 及 7 d 选取各组大鼠 3 只,透射电镜下观察其海马神经元形态及超微结构。结果 症状、体征:假手术组大鼠活动灵活,四肢对称;模型组大鼠随着造模时间的延长,逐渐出现爪甲肿胀,鼠尾黑紫甚至出现断尾,易激惹,活动受限;治疗组大鼠爪甲肿胀及黑尾、断尾程度较模型组减轻,活动轻微受限,四肢稍显不对称。假手术组大鼠 Zea Longa 评分均为 0 分。治疗组大鼠造模后 24 h、72 h、7 d Zea Longa 评分低于模型组($P < 0.05$)。模型组大鼠造模后 24 h、72 h、7 d Zea Longa 评分高于本组造模后 1 h,造模后 72 h、7 d Zea Longa 评分高于本组造模后 3、6 h($P < 0.05$);治疗组大鼠造模后 7 d Zea Longa 评分高于本组造模后 1 h($P < 0.05$)。海马神经元形态及超微结构:假手术组大鼠海马神经元及细胞器结构完整。模型组大鼠造模后 6 h 海马神经元体积缩小;造模后 24、72 h 可见细胞核破碎,细胞器大量减少,线粒体肿胀,高尔基体和粗面内质网囊性扩张、肿胀;造模后 7 d 可见神经元大量减少,形态不规则,细胞器结构破坏严重,线粒体呈空泡状态。治疗组大鼠造模后 6 h 海马神经元与模型组相比细胞器增多,细胞器结构轻度改变;造模后 72 h 可见线粒体肿胀程度减轻,高尔基体、粗面内质网形态较好,空泡减少甚至消失,各细胞器结构状态明显好于同期模型组。结论 苦碟子注射液预处理可以减轻 AIS 后脑缺血再灌注损伤血瘀毒损证模型大鼠的神经功能缺损情况,抑制大鼠患侧海马神经元形态及超微结构的改变,对脑组织具有一定的保护作用,且在造模后 6~72 h 的作用最明显。

【关键词】 卒中;急性缺血性脑卒中;再灌注损伤;血瘀毒损证;苦碟子;神经功能;海马神经元

【中图分类号】 R743.3 **【文献标志码】** A DOI: 10.12114/j.issn.1008-5971.2021.00.285

马瑞雪, 张綦慧. 苦碟子注射液预处理对急性缺血性脑卒中后脑缺血再灌注损伤血瘀毒损证模型大鼠神经功能及海马神经元的影响研究[J]. 实用心脑血管病杂志, 2021, 29(?): ?-?. [www.syxnf.net]

MA Ruixue, ZHANG Qihui. Effects of Kudiezi injection pretreatment on neural function and hippocampal neurons in rats with blood stasis and toxin syndrome of cerebral ischemia-reperfusion injury after acute ischemic stroke [J]. Practical Journal of Cardiac Cerebral Pneumal and Vascular Disease, 2021, 29(?): ?-?.

Effects of Kudiezi Injection Pretreatment on Neural Function and Hippocampal Neurons in Rats with Blood Stasis and Toxin Syndrome of Cerebral Ischemia-reperfusion Injury after Acute Ischemic Stroke MA Ruixue¹, ZHANG Qihui²

1. Beijing University of Chinese Medicine, Beijing 100029, China

2. The Second Department of Encephalopathy, Dongfang Hospital, Beijing University of Chinese Medicine, Beijing 100078, China

Corresponding author: ZHANG Qihui, E-mail: qihuizhang@vip.sina.com

【Abstract】 **Background** Patients with blood stasis and toxin syndrome of cerebral ischemia-reperfusion injury after acute ischemic stroke (AIS) have irreversible cerebral ischemia-reperfusion injury. Therefore, it is of certain value to explore the effect of Kudiezi injection pretreatment on their neural function and hippocampal neurons. **Objective** To investigate the effect

基金项目: 国家自然科学基金资助项目(81704051); 国家重点研发计划(2018YFC1312300)

1.100029 北京市, 北京中医药大学 2.100078 北京市, 北京中医药大学东方医院脑病二科

通信作者: 张綦慧, E-mail: qihuizhang@vip.sina.com

of Kudiezi injection pretreatment on neural function and hippocampal neurons in rats with blood stasis and toxin syndrome of cerebral ischemia-reperfusion injury after AIS. **Methods** This study was conducted from October 2020 to February 2021. A total of 64 SPF adult male Wistar rats were divided into sham operation group, model group and treatment group accord to random number table method, with 18 rats in each group and the other 10 rats as spares. In the treatment group, the blood stasis and toxin syndrome model of cerebral ischemia-reperfusion injury after AIS was constructed, and Kudiezi injection was pretreated. In the model group, the blood stasis and toxin syndrome model of cerebral ischemia-reperfusion injury after AIS was constructed without Kudiezi injection pretreatment. The sham operation group did not construct the blood stasis and toxin syndrome model of cerebral ischemia-reperfusion injury after AIS. The symptoms and signs of rats in each group during the whole experiment were observed. Four rats in each group were selected at 1, 3, 6, 24, 72 h and 7 d after modeling, and their Zea Longa score was evaluated to observe their neurological deficit. Three rats in each group were selected at 1, 3, 6, 24, 72 h and 7 d after modeling, and the morphology and ultrastructure of hippocampal neurons were observed under transmission electron microscope. **Results**

Symptoms and signs: rats in the sham operation group moved flexibly and had symmetrical limbs. In the model group, with the prolongation of modeling time, the rats gradually appeared paw nail swelling, black and purple tail and even broken tail, irritable, limited movement. Compared with model group, the degree of paw nail swelling, black and broken tail of the rats in the treatment group were reduced, their activities were slightly restricted, and the limbs were slightly asymmetrical. Zea Longa score of rats in sham operation group was 0. The Zea Longa scores of rats in the treatment group were lower than those in the model group at 24 h, 72 h, and 7 d after modeling ($P < 0.05$). The Zea Longa score of the model group at 24 h, 72 h and 7 d after modeling was higher than that at 1 h after modeling, and the Zea Longa score at 72 h and 7 d after modeling was higher than that at 3 and 6 h after modeling ($P < 0.05$). The Zea Longa score of rats in the treatment group at 7 d after modeling was higher than that at 1 h after modeling ($P < 0.05$). Morphology and ultrastructure of hippocampal neurons: the structures of hippocampal neurons and organelles in sham operation group were intact. In model group, volume of hippocampal neuron decreased at 6 h after modeling; at 24 and 72 h after modeling, the nucleus was broken, the organelles were greatly reduced, the mitochondria were swollen, and the Golgi apparatus and rough endoplasmic reticulum were expanded and swollen; at 7 d after modeling, a large number of neurons were reduced, the shape was irregular, the organelle structure was seriously damaged, and the mitochondria were in a vacuole state. Compared with the model group, the organelles of hippocampal neurons in the treatment group increased and the structure of organelles changed slightly at 6 h after modeling; at 72 h after modeling, the swelling of mitochondria was reduced, the morphology of Golgi and rough endoplasmic reticulum was better, vacuoles were reduced or even disappeared, and the structure of each organelle was significantly better than that of the model group in the same period. **Conclusion** Kudiezi Injection pretreatment can reduce the neurological deficit of rats with blood stasis and toxin syndrome of cerebral ischemia-reperfusion injury after AIS, inhibit the changes of morphology and ultrastructure of hippocampal neurons on the affected side, and have a certain protective effect on brain tissue, and the effect is most obvious at 6~72 h after modeling.

【Key words】 Stroke; Acute ischemic stroke; Reperfusion injury; Syndrome of blood stasis and toxin damage; *Ixeris sonchifolia*; Nerve function; Hippocampal neurons

急性缺血性脑卒中 (acute ischemic stroke, AIS) 是一种由于各种原因突然引起脑内血液供应障碍, 最终导致脑组织出现缺血缺氧坏死并迅速影响神经功能的一种脑血管疾病^[1]。《中国脑卒中防治报告 2019》^[2]指出, 我国急性脑卒中的发生率呈爆发式上升趋势, 是造成我国成年人残疾、死亡的首要疾病。AIS 患者常为血瘀毒损证, 而苦碟子注射液是治疗该证的代表药物之一, 其具有活血止痛、清热化瘀的功效^[3]。患者发生 AIS 后无论是否及时实现血管再通, 其脑功能均会受到一定损伤, 即脑缺血再灌注损伤, 而苦碟子注射液可以对脑缺血再灌注损伤起到一定的脑保护作用^[4-5], 具有极高的临床意义。本研究通过构建 AIS 后脑缺血再灌注损伤血瘀毒损证模型大鼠, 观察苦碟子注射液预处理对其神经功能及海马神经元的影响, 以期揭示苦碟子注射液预处

理治疗 AIS 后脑缺血再灌注损伤血瘀毒损证的最佳起效时间。

1 材料与方法

1.1 研究时间 本研究时间为 2020 年 10 月至 2021 年 2 月。

1.2 实验动物 64 只 SPF 级成年雄性 Wistar 大鼠〔实验动物生产许可证号: SCXK (京) 2016-0006〕由北京维通利华公司提供, 体质量 230~250 g, 适应性饲养 3 d, 饲养条件严格按照北京中医药大学东方医院 SPF 级实验动物中心标准执行, 饲养温度 21~25 ℃, 湿度 40%~70%, 自由摄食饮水。本研究已获得北京中医药大学东方医院动物伦理委员会批准 (202016)。实验过程中对实验动物的处理符合实验动物 3R 原则。

1.3 主要药物及试剂 苦碟子注射液 (购自通化华

夏药业有限公司, 批号 Z20025450, 规格 10 ml × 10 支), 多聚甲醛溶液(购自北京索莱宝科技有限公司, P1110-500), 戊二醛溶液(购自北京索莱宝科技有限公司, P1126-100), 角叉菜胶(购自上海源叶生物科技有限公司, S30559-100), 大脑中动脉闭塞(middle cerebral artery occlusion, MCAO)线栓(购自北京西浓科技有限公司, 2634A4, 规格 0.34 mm)。

1.4 主要仪器 4℃低温冰箱(购自青岛海尔冰箱股份有限公司, HXC-106), 超薄切片机(购自德国 LEICA 公司, UC7), 光学显微镜(购自德国 LEICA 公司, DP72-SET), 透射电镜(购自日本 Hitachi 公司, H-7650)。

1.5 实验方法

1.5.1 实验分组及干预措施 采用随机数字表法将大鼠分为假手术组、模型组和治疗组, 每组 18 只, 余 10 只备用。治疗组构建 AIS 后脑缺血再灌注损伤血瘀毒损证模型, 术前 7 d 开始腹腔注射苦碟子注射液 $8.4 \text{ g} \cdot \text{kg}^{-1} \cdot \text{d}^{-1}$ 至手术当天, 术前腹腔注射角叉菜胶 3 d 至术前 24 h, 1 次/d。模型组构建 AIS 后脑缺血再灌注损伤血瘀毒损证模型, 术前 7 d 开始腹腔注射等体积 0.9% 氯化钠溶液至手术当天, 术前腹腔注射角叉菜胶 3 d 至术前 24 h, 1 次/d。假手术组不构建 AIS 后脑缺血再灌注损伤血瘀毒损证模型, 只给予术前麻醉, 分离颈部血管, 不结扎和插入 MCAO 线栓。

1.5.2 AIS 后脑缺血再灌注损伤血瘀毒损证模型构建方法 通过腹腔注射角叉菜胶制备血瘀毒损证模型^[6]: 采用 0.9% 氯化钠溶液将角叉菜胶配成 4% 的浓度, 治疗组、模型组大鼠以 20 mg/kg 腹腔注射, 1 次/d, 连续 3 d, 末次注射角叉菜胶后正常饲养 24 h, 构建脑缺血再灌注损伤模型。以爪甲肿胀红紫、出现黑尾现象、体温呈增高趋势为血瘀毒损证模型建模成功。参照 Longa 改良法^[7]构建 MCAO 模型, 即脑缺血再灌注损伤模型: 术前 12 h 禁食不禁水。采用 10% 水合氯醛溶液以 400 mg/kg 腹腔注射来麻醉大鼠, 大鼠仰卧位固定、消毒、备皮, 沿颈部正中切口切开皮肤, 逐层钝性分离颈部肌肉组织, 充分暴露并分离左侧颈总动脉(common carotid artery, CCA)、颈外动脉(external carotid artery, ECA)和颈内动脉(internal carotid artery, ICA), 置线备用。用动脉夹夹闭 CCA、ICA, 结扎 ECA 近心端及远心端, 中间剪断。将 ECA 游离端拉至与 ICA 成一条直线, 由 ECA 插入 MCAO 线栓, 打开 ICA 处动脉夹, 将 MCAO 线栓插入 ICA 并继续插入颅内至微感阻力, 插入深度为 $(18.5 \pm 0.5) \text{ mm}$, 使 MCAO 线栓头端通过大脑中动脉(middle cerebral artery, MCA)起始处, 以阻塞左侧 MCA 的血液供应, 结扎 ICA 以固定 MCAO 线栓和防止出血, 打开 CCA 处动脉夹, 逐层缝合, 留 1 cm MCAO 线栓残端于皮外。术后 1 h 拔出 MCAO 线栓以再

灌注。采用 Zea Longa 评分评估大鼠进行神经功能缺损情况, 1~4 分为造模成功, 由于神经功能缺损评分为 4 分者脑缺血再灌注损伤较重, 故选择神经功能缺损评分为 1~3 分者进行后续取材。将实验过程中未达到取材时间而死亡的大鼠剔除(共 8 只), 并进行补充造模, 其中模型组补充造模 5 只, 治疗组补充造模 3 只。

1.6 观察指标

1.6.1 症状、体征 观察各组大鼠整个实验过程中的症状、体征, 包括皮毛颜色、爪甲颜色、精神状态、行为能力。

1.6.2 Zea Longa 评分 分别于造模后 1、3、6、24、72 h 及 7 d 选取各组大鼠 4 只, 评估其 Zea Longa 评分以观察其神经功能缺损情况。0 分: 无神经功能缺损症状; 1 分: 存在轻度神经功能缺损, 对侧前肢不能完全伸展; 2 分: 存在中度神经功能缺损, 行走时向对侧转圈; 3 分: 存在严重的神经功能不全, 走路时向对侧倾倒; 4 分: 意识丧失, 无法自发行走。Zea Longa 评分越高表示大鼠神经功能越差。

1.6.3 海马神经元形态及超微结构 分别于造模后 1、3、6、24、72 h 及 7 d 选取各组大鼠 3 只, 采用 10% 水合氯醛以 400 mg/kg 腹腔注射来麻醉大鼠, 剪开胸腹腔, 暴露心脏, 用 9# 针头穿刺左心室至主动脉, 用止血钳夹闭固定针头, 剪开右心耳, 用 37℃、0.9% 氯化钠溶液 200 ml+12 500 U 肝素钠快速灌洗全身血液至右心耳流出无色透明液体, 再用 4% 多聚甲醛溶液缓慢灌洗及固定脑组织和身体, 待大鼠僵硬后, 迅速断头取脑。取出大脑后在冰上分离出患侧海马区, 将其切成 1 mm³, 置于 2.5% 戊二醛溶液中 2 h, 置于磷酸盐缓冲液中 10 min, 每隔 10 min 更换磷酸盐缓冲液 1 次, 连续更换 2 次后置于 4℃低温冰箱中保存备用。取出样本后用 1% 锇酸固定 2 h, 梯度乙醇脱水, 丙酮置换, 经 Epon812 环氧树脂包埋、体视显微镜下修块、天青-美蓝染色后, 于光学显微镜下定位, 采用超薄切片机切片(厚度为 50~60 nm), 进行醋酸铀和柠檬酸铅双重电子染色, 置于透射电镜下观察切片上海马神经元形态及超微结构。

1.7 统计学方法 采用 SPSS 25.0 软件进行统计学分析。计量资料以 $(\bar{x} \pm s)$ 表示, 组间比较采用两独立样本 *t* 检验, 以 $P < 0.05$ 为差异有统计学意义。

2 结果

2.1 症状、体征 假手术组大鼠毛发富有色泽, 活动灵活, 四肢对称, 正常进食; 模型组大鼠随着造模时间的延长, 逐渐出现皮毛粗糙发黄, 呈倒立针刺状, 爪甲肿胀, 鼠尾黑紫甚至出现断尾, 易激惹, 活动受限, 轻者右侧肢体伸展不全, 中重度者活动转圈或向右侧倾倒, 以造模后 24、72 h 时最为明显; 治疗组大鼠皮毛无光泽, 爪甲肿胀及黑尾、断尾程度较模型组减轻, 活动轻微受

限,四肢稍显不对称,但仍差于假手术组。

2.2 Zea Longa 评分 假手术组大鼠 Zea Longa 评分均为 0 分。模型组和治疗组大鼠造模后 1、3、6 h Zea Longa 评分比较,差异无统计学意义 ($P > 0.05$); 治疗组大鼠造模后 24 h、72 h、7 d Zea Longa 评分低于模型组,差异有统计学意义 ($P < 0.05$)。模型组大鼠造模后 24 h、72 h、7 d Zea Longa 评分高于本组造模后 1 h,造模后 72 h、7 d Zea Longa 评分高于本组造模后 3、6 h,差异有统计学意义 ($P < 0.05$); 治疗组大鼠造模后 7 d Zea Longa 评分高于本组造模后 1 h,差异有统计学意义 ($P < 0.05$),见表 1。

2.3 海马神经元形态及超微结构 假手术组大鼠海马神经元结构完整,细胞核大而圆,核膜清晰,呈双层结构,可见核孔,核液中常染色质均匀分布,异染色质少,电子密度较低,胞浆中可见丰富、结构完整的细胞器,核糖体广泛分布,见图 1A。

模型组大鼠造模后 6 h 海马神经元体积缩小,核膜皱缩,异染色质增多,随着时间的延长,异染色质逐渐汇聚成块聚集在核膜周围,线粒体结构松散,粗面内质网囊性变、脱颗粒、断裂,游离核糖体减少,溶酶体结构完整;造模后 24、72 h 可见细胞核破碎,核膜不完整甚至消失,细胞器大量减少,线粒体肿胀、嵴断裂,甚至出现空泡、脱颗粒状态,高尔基体和粗面内质网囊性扩张、肿胀,脂褐素增加;造模后 7 d 可见神经元大量减少,形态不规则,细胞器结构破坏严重,线粒体呈空泡状态,见图 1B~1G。

治疗组大鼠造模后 6 h 海马神经元与模型组相比细胞膜完整,常染色质均匀,电子密度较低,细胞器增多,细胞器结构轻度改变,空泡明显较少;造模后 72 h 可见细胞核深染,线粒体肿胀程度减轻,嵴结构存在,高尔基体、粗面内质网形态较好,空泡减少甚至消失,各细胞器结构状态明显好于同期模型组,见图 1H~1M。

3 讨论

AIS 属于中医学中的“中风”范畴,临床患者以面色晦暗、肌肤甲错、痰黄、脉疾、舌红、苔黄腻等中医四诊信息较为常见^[8]。成年人首次发病后,随着时间的推移,1 年内脑卒中复发率高达 14.7%,近年来脑卒

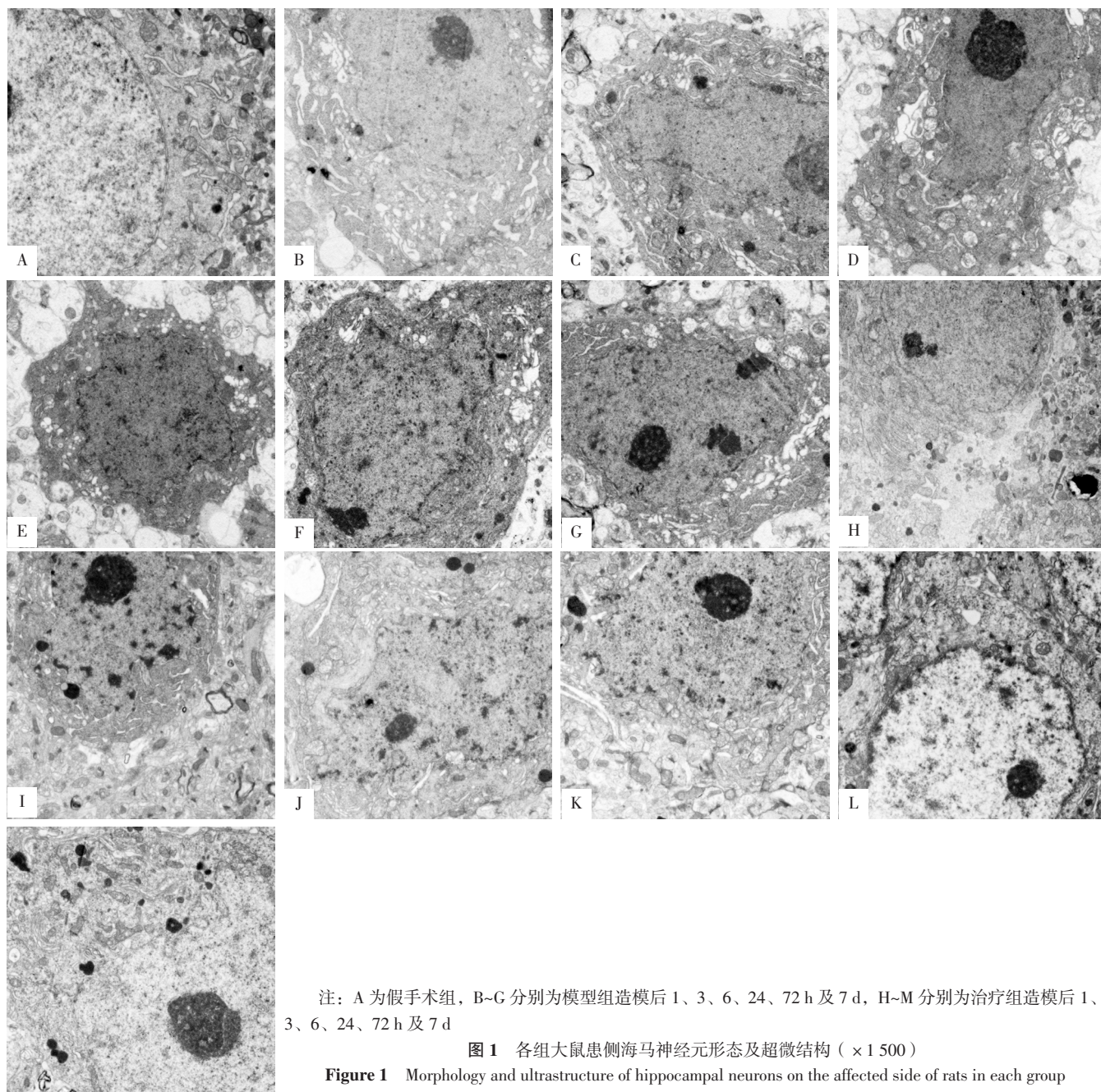
中发病率和死亡率也在逐年增长^[2]。张锦等^[9]、王永炎^[10]指出,“毒损脑络”是 AIS 的基本病机,中风后血瘀、火热、痰湿等病理产物与毒邪交织相夹、郁积日久形成瘀毒、火毒、痰毒,共同侵袭损伤脑络,是中风病程发展、病情转变的重要结点。随着发病时间的延长,脑络损伤加重,会引起一系列神经功能缺损症状,包括认知障碍,而海马是学习、记忆等神经功能的映射区域,是易受脑缺血后损伤累及的脑区,AIS 发生后可导致海马变形^[11]。线粒体能够为细胞供能,对损伤极为敏感,其肿胀程度可以反映神经元的损伤程度,因此通过观察海马神经元形态及超微结构的变化研究保护海马神经元对抑制 AIS 后脑缺血再灌注损伤具有重要作用。张伯礼等^[12]研究表明,苦碟子注射液能够降低中风的致残率、病死率,提高患者的生存质量。亦有 Meta 分析发现,苦碟子注射液的临床治疗有效率优于其他常规用药^[13]。但苦碟子注射液治疗 AIS 后脑缺血再灌注损伤血瘀毒损证的最佳起效时间点尚未见报道,本研究构建 AIS 后脑缺血再灌注损伤血瘀毒损证模型大鼠,观察苦碟子注射液预处理对其神经功能及海马神经元的影响。

本研究结果显示,假手术组大鼠活动灵活,四肢对称;模型组大鼠随着造模时间的延长,逐渐出现爪甲肿胀,鼠尾黑紫甚至出现断尾,易激惹,活动受限;治疗组大鼠爪甲肿胀及黑尾、断尾程度较模型组减轻,活动轻微受限,四肢稍显不对称;提示苦碟子注射液预处理能够减轻 AIS 后脑缺血再灌注损伤血瘀毒损证模型大鼠的缺血性损伤表现。治疗组大鼠造模后 24 h、72 h、7 d Zea Longa 评分低于模型组;模型组大鼠造模后 24 h、72 h、7 d Zea Longa 评分高于本组造模后 1 h,造模后 72 h、7 d Zea Longa 评分高于本组造模后 3、6 h;治疗组大鼠造模后 7 d Zea Longa 评分高于本组造模后 1 h;从行为学角度证实了苦碟子注射液预处理能够改善 AIS 后脑缺血再灌注损伤血瘀毒损证模型大鼠的神经功能,且其最佳起效时间可能为 24、72 h。模型组大鼠造模后 6 h 海马神经元体积缩小;造模后 24、72 h 可见细胞核破碎,细胞器大量减少,线粒体肿胀,高尔基体和粗面内质网囊性扩张、肿胀;造模后 7 d 可见神经元大量减少,形态不规则,细胞器结构破坏严重,线粒体呈空泡状态。

表 1 各组大鼠不同时间点 Zea Longa 评分比较 ($\bar{x} \pm s$, 分, $n=4$)
Table 1 Comparison of Zea Longa score in each group at different time points

组别	造模后 1 h	造模后 3 h	造模后 6 h	造模后 24 h	造模后 72 h	造模后 7 d
模型组	1.50 ± 0.58	2.00 ± 0.82	2.25 ± 0.50	2.75 ± 0.50 ^a	3.25 ± 0.50 ^{abc}	3.25 ± 0.50 ^{abc}
治疗组	1.25 ± 0.50	1.50 ± 0.58	1.75 ± 0.50	1.50 ± 0.58	2.00 ± 0.82	2.25 ± 0.50 ^a
<i>t</i> 值	0.655	1.000	1.414	3.273	2.611	2.828
<i>P</i> 值	0.537	0.356	0.207	0.017	0.040	0.030

注: ^a 表示与本组造模后 1 h 比较, $P < 0.05$; ^b 表示与本组造模后 3 h 比较, $P < 0.05$; ^c 表示与本组造模后 6 h 比较, $P < 0.05$



注：A 为假手术组，B~G 分别为模型组造模后 1、3、6、24、72 h 及 7 d，H~M 分别为治疗组造模后 1、3、6、24、72 h 及 7 d

图 1 各组大鼠患侧海马神经元形态及超微结构 ($\times 1500$)

Figure 1 Morphology and ultrastructure of hippocampal neurons on the affected side of rats in each group

治疗组大鼠造模后 6 h 海马神经元与模型组相比细胞器增多，细胞器结构轻度改变；造模后 72 h 可见线粒体肿胀程度减轻，高尔基体、粗面内质网形态较好，空泡减少甚至消失，各细胞器结构状态明显好于同期模型组。提示模型组和治疗组大鼠海马神经元较假手术组出现不同程度的损伤，从形态学角度证实苦碟子注射液预处理能够在一定程度上改善 AIS 后脑缺血再灌注损伤血瘀毒损证模型大鼠的海马神经元损伤情况，且其最佳起效时间为 6~72 h。而从行为学与形态学角度确定的苦碟子注射液预处理的最佳起效时间存在差异，可能与海马相较躯体症状而言对神经功能缺损更加敏感有关。现代药理

研究表明，苦碟子注射液可增加纤溶酶活性、抑制血栓形成、增加脑血流量^[14]；而既往研究表明，脑缺血再灌注损伤过程中神经环路信息传递出现障碍^[15-17]。本研究结果在与既往动物实验结果^[18]一致的基础上，以优先保护组织形态学改变为原则，进一步明确了造模后 6~72 h 可能为改善神经功能缺损的最佳时间点，推测可能与某种神经传导信号通路有关。

本研究尚存在一定局限性：本研究样本量较小，结果可能存在偏倚，需进一步扩大样本量加以验证；此外，本研究虽明确了苦碟子注射液预处理能早期抑制脑缺血级联反应损伤并进行有效修复、减轻脑损伤、促进维持

神经元的形态与功能,但仍未确定苦碟子注射液预处理治疗 AIS 后脑缺血再灌注损伤血瘀毒损证模型大鼠的具体作用靶点,这也是未来的研究方向。

综上所述,苦碟子注射液预处理可以减轻 AIS 后脑缺血再灌注损伤血瘀毒损证模型大鼠的神经功能缺损情况,抑制大鼠患侧海马神经元形态及超微结构的改变,对脑组织具有一定的保护作用,且在造模后 6~72 h 的作用最明显,为临床上使用苦碟子注射液治疗 AIS 后脑缺血再灌注损伤血瘀毒损证患者提供了一定的实验依据和临床切入点。

作者贡献:马瑞雪、张慕慧进行研究方案设计与可行性分析;马瑞雪进行动物实验、数据收集、整理和分析,撰写与修订论文;张慕慧进行质量控制与审校,并对文章整体负责、监督管理。

本文无利益冲突。

参考文献

- [1] ZERNA C, HEGEDUS J, HILL M D. Evolving treatments for acute ischemic stroke [J]. *Circ Res*, 2016, 118 (9): 1425-1442. DOI: 10.1161/CIRCRESAHA.116.307005.
- [2] 《中国脑卒中防治报告》编写组.《中国脑卒中防治报告 2019》概要 [J]. *中国脑血管病杂志*, 2020, 17 (5): 272-281. DOI: 10.3969/j.issn.1672-5921.2020.05.008.
Report on Stroke Prevention and Treatment in China Writing Group. Brief report on stroke prevention and treatment in China, 2019 [J]. *Chinese Journal of Cerebrovascular Diseases*, 2020, 17 (5): 272-281. DOI: 10.3969/j.issn.1672-5921.2020.05.008.
- [3] 廖星, 张允岭, 谢雁鸣, 等. 碟脉灵? 苦碟子注射液临床应用专家共识 [J]. *中国中药杂志*, 2019, 44 (14): 2926-2931. DOI: 10.19540/j.cnki.cjcmm.20190509.502.
LIAO X, ZHANG Y L, XIE Y M, et al. Expert consensus statement on Diemaling? Kudiezi Injection in clinical practice [J]. *China Journal of Chinese Materia Medica*, 2019, 44 (14): 2926-2931. DOI: 10.19540/j.cnki.cjcmm.20190509.502.
- [4] 郭文娟, 喻鑫, 李蕊萍, 等. 苦碟子注射液对急性局灶性脑缺血再灌注大鼠神经元超微结构变化的影响 [J]. *中华老年心脑血管病杂志*, 2020, 22 (4): 419-422. DOI: 10.3969/j.issn.1009-0126.2020.04.021.
GUO W J, YU X, LI R P, et al. Effect of Kudiezi Injection on ultrastructure of neurons in rats with acute focal cerebral ischemia following reperfusion [J]. *Chinese Journal of Geriatric Heart Brain and Vessel Diseases*, 2020, 22 (4): 419-422. DOI: 10.3969/j.issn.1009-0126.2020.04.021.
- [5] LV J, GUAN W K, YOU Q, et al. RIPc provides neuroprotection against ischemic stroke by suppressing apoptosis via the mitochondrial pathway [J]. *Sci Rep*, 2020, 10 (1): 5361. DOI: 10.1038/s41598-020-62336-w.
- [6] 王凤丽, 刘雪梅, 张允岭, 等. 缺血性脑卒中火毒证结合动物模型的研究 [J]. *北京中医药大学学报*, 2014, 21 (6): 377-381. DOI: 10.3969/j.issn.1006-2157.2014.06.005.
- [7] WANG F L, LIU X M, ZHANG Y L, et al. Establishment of disease-syndrome combination animal model of ischemia stroke-heat toxin syndrome [J]. *Journal of Beijing University of Traditional Chinese Medicine*, 2014, 21 (6): 377-381. DOI: 10.3969/j.issn.1006-2157.2014.06.005.
- [8] LONGA E Z, WEINSTEIN P R, CARLSON S, et al. Reversible middle cerebral artery occlusion without craniectomy in rats [J]. *Stroke*, 1989, 20 (1): 84-91. DOI: 10.1161/01.str.20.1.84.
- [9] 张志辰, 张允岭, 曹晓岚, 等. 基于数据挖掘的急性脑梗死血压、体温联动变化与毒损脑络证候特点相关性分析 [J]. *北京中医药大学学报*, 2011, 34 (5): 309-312.
ZHANG Z C, ZHANG Y L, CAO X L, et al. Correlation between syndrome characteristics of brain collateral damaged by internal toxin and blood pressure-temperature ganged fluctuation of acute cerebral infarction based on data mining [J]. *Journal of Beijing University of Traditional Chinese Medicine*, 2011, 34 (5): 309-312.
- [10] 张锦, 张允岭, 郭蓉娟, 等. 从“毒损脑络”到“毒损络脉”的理论探讨 [J]. *北京中医药*, 2013, 32 (7): 483-486. DOI: 10.16025/j.1674-1307.2013.07.003.
ZHANG J, ZHANG Y L, GUO R J, et al. From toxin damaging brain collaterals to toxin damaging collaterals [J]. *Beijing Journal of Traditional Chinese Medicine*, 2013, 32 (7): 483-486. DOI: 10.16025/j.1674-1307.2013.07.003.
- [11] 王永炎. 关于提高脑血管疾病疗效难点的思考 [J]. *中国中西医结合杂志*, 1997, 17 (4): 195-196.
- [12] DELATTRE C, BOURNONVILLE C, AUGER F, et al. Hippocampal deformations and entorhinal cortex atrophy as an anatomical signature of long-term cognitive impairment: from the MCAO rat model to the stroke patient [J]. *Transl Stroke Res*, 2018, 9 (3): 294-305. DOI: 10.1007/s12975-017-0576-9.
- [13] 张伯礼, 王玉来. 国家“十五”科技攻关课题“中风病急性期综合治疗方案研究”——碟脉灵苦碟子注射液治疗缺血性中风临床研究 [J]. *中国医药指南*, 2006, 4 (1): 112-117. DOI: 10.15912/j.cnki.gocm.2006.01.041.
- [14] 于丹丹, 谢雁鸣, 张允岭, 等. 苦碟子注射液治疗急性脑梗死的有效性和安全性研究: 随机对照试验的系统评价和 meta 分析 [J]. *中国中药杂志*, 2019, 44 (2): 372-380. DOI: 10.19540/j.cnki.cjcmm.2019.0008.
YU D D, XIE Y M, ZHANG Y L, et al. Systematic review and Meta-analysis on randomized controlled trials on effectiveness and safety of Kudiezi Injection in treatment of acute cerebral infarction [J]. *China Journal of Chinese Materia Medica*, 2019, 44 (2): 372-380. DOI: 10.19540/j.cnki.cjcmm.2019.0008.
- [15] LI K W, LIANG Y Y, XIE S M, et al. *Ilexis sonchifolia*: a review of its traditional uses, chemical constituents, pharmacology and modern applications [J]. *Biomedicine Pharmacother*, 2020, 125: 109869. DOI: 10.1016/j.biopha.2020.109869.
- [16] UZDENSKEY A B. Photothrombotic stroke as a model of ischemic

stroke [J]. Transl Stroke Res, 2018, 9 (5): 437-451. DOI: 10.1007/s12975-017-0593-8.

[16] BARTHELS D, DAS H. Current advances in ischemic stroke research and therapies [J]. Biochim Biophys Acta Mol Basis Dis, 2020, 1866 (4): 165260. DOI: 10.1016/j.bbdis.2018.09.012.

[17] 张鹤, 刘雪梅, 曾子修, 等. 清热活血中药联用对急性脑缺血再灌注大鼠 mTOR-ERR α -GLS 信号通路的调节作用 [J]. 环球中医药, 2020, 13 (6): 947-952. DOI: 10.3969/j.issn.1674-1749.2020.06.001.

ZHANG H, LIU X M, ZENG Z X, et al. The regulation of the combination use of Kudiezi injection and Xueshuantong

injection on middle cerebral artery occlusion rats via mTOR-ERR α -GLS signaling pathway [J]. Global Traditional Chinese Medicine, 2020, 13 (6): 947-952. DOI: 10.3969/j.issn.1674-1749.2020.06.001.

[18] LIU X M, JIN X L, CHEN B X, et al. Effects of Kudiezi injection on serum inflammatory biomarkers in patients with acute cerebral infarction [J]. Dis Markers, 2018, 2018: 7936736. DOI: 10.1155/2018/7936736.

(收稿日期: 2021-09-19; 修回日期: 2021-11-10)

(本文编辑: 崔丽红)